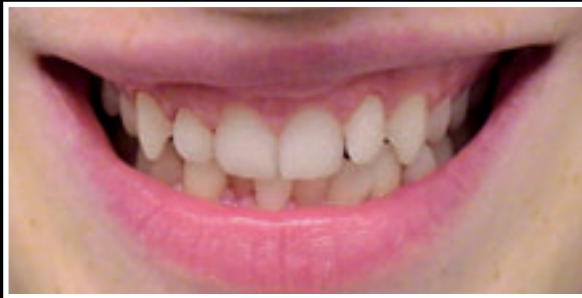


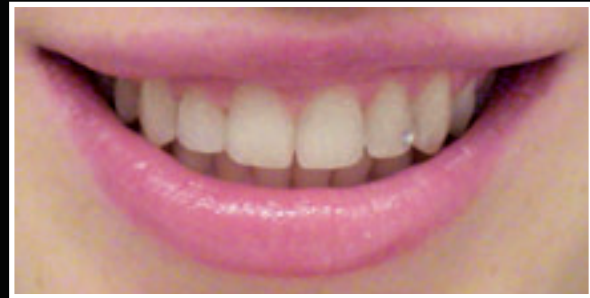
**Vorher**

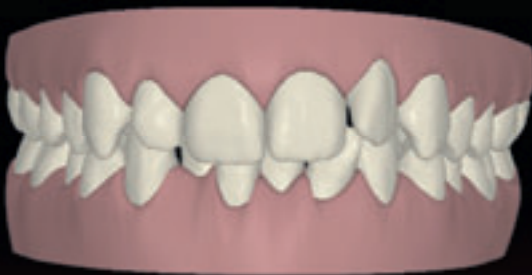

**Knacken im Kiefergelenk  
bei Deckbiss**

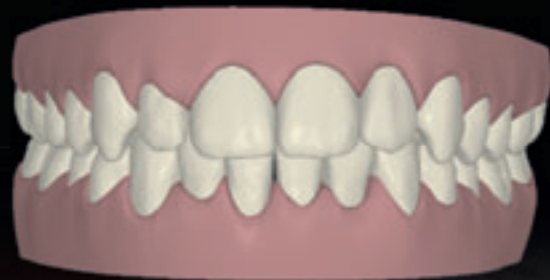**Nachher**



**Nach Kieferorthopädie,  
ohne Knacken im Kiefergelenk**



**ClinCheck  
vor der Behandlung**




**ClinCheck  
Behandlungsende**

*Der 15 Jahre alten Patientin störte neben dem Knacken im Kiefergelenk der deutliche Engstand in der Unterkieferfront. Um diese aufzurichten und in den Zahnbogen einzuordnen, muss der Deckbiss beseitigt werden. Ein Deckbiss entsteht, wenn die oberen Frontzähne zu steil nach innen gerichtet im Kiefer stehen. Durch den tiefen Biss ist beim Lächeln weniger Zahnweiß zu sehen. Nach der Invisalign-Therapie zeigte sich das Kiefergelenk nun beschwerdefrei.*



**Kiefergelenk-Behandlungsdauer  
bei Deckbiss:**

**11 Monate**

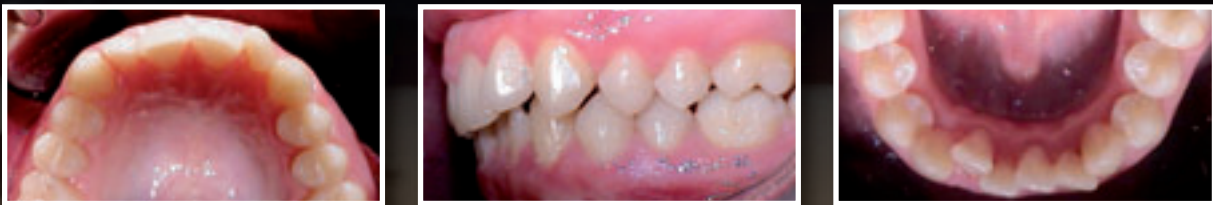

---

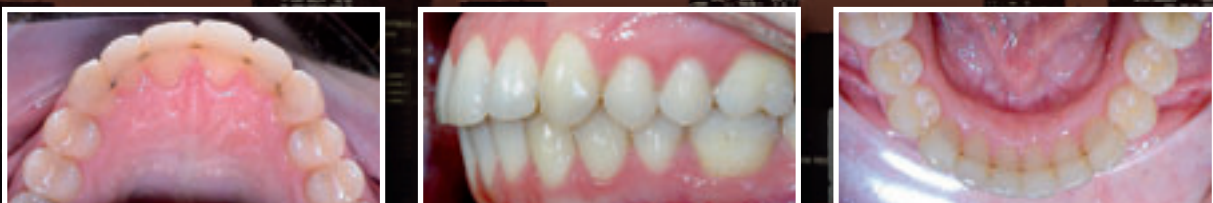### Zur Behandlung:

Die Patientin wurde mit Invisalign behandelt. Nach 21 Alignern und nur einem 3/4 Jahr war die Behandlung beendet. Die zufriedene Schülerin freut sich über ihre „tollen Zähne mit strahlendem Lächeln“. Der tiefe Biss wurde durch Intrusion und Protrusion der Unterkieferfront beseitigt. Der Engstand der Unterkieferfront konnte mit dezentem ASR (Reduktion des Zahnschmelzes an den Kontaktstellen zum Nachbarzahn hin) ausgeglichen werden. Der Deckbiss wurde durch neue Achseneinstellung der Oberkieferfrontzähne (Torque) korrigiert. Hierdurch entsteht eine größere Bewegungsfreiheit des Unterkiefers nach vorne. Diese war erforderlich, um die Kiefergelenksbeschwerden der Patientin zu beheben und das Kiefergelenkknacken zu beseitigen. Solche Gelenksbeschwerden sind besonders bei Deckbisspatienten typisch, weil hier der Unterkiefer in der Bewegungsfreiheit zurückgehalten wird.

### Patient vor Behandlungsbeginn – das rechte Kiefergelenk knackt

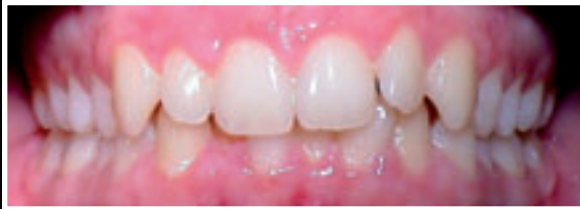

### Patient nach kieferorthopädischer Behandlung – das Kiefergelenk knackt nicht mehr und der verlagerte Diskus befindet sich in einer entlasteten physiologischen Position.



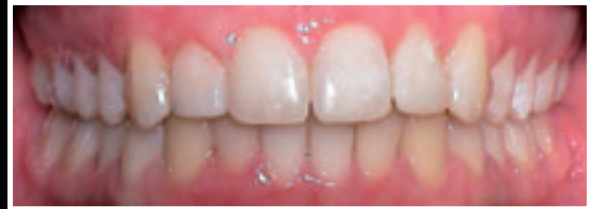Patient nach Invisalign-Therapie. Das Kiefergelenk knackt nicht mehr, weil die oberen Frontzähne jetzt dem Unterkiefer die nötige Bewegungsfreiheit geben und das Kiefergelenk beim Zubeißen nicht mehr in die Gelenkpfanne hineinpressen.

## Vor Behandlungsbeginn



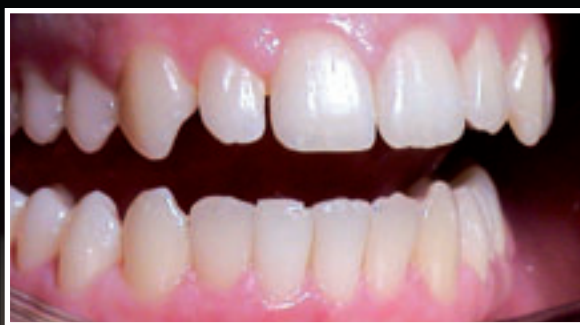Deckbiss mit kaum sichtbaren unteren Frontzähnen.

## Nach Behandlungsende

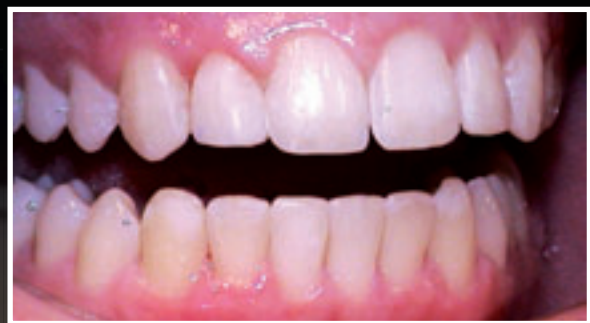

Untere Frontzähne sind deutlicher sichtbar.

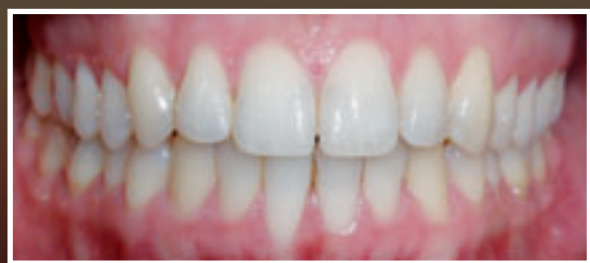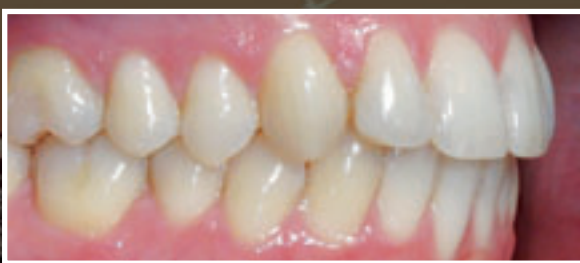Hypoplastische Eckzähne mit eingezogener vorderer Kante wirken sehr unvorteilhaft. Auch die seitlichen Frontzähne sind im Verhältnis zu den großen mittleren unproportional klein.



Behandlungsende, vor Denticuring und Aufbau der hypoplastischen Anteile



Nach Denticuring und Aufbau der hypoplastischen Anteile



11 Jahre nach Invisalign-KFO-Behandlung mit einem stabilen Ergebnis. Lediglich an mittlerem unteren Schneidezahn hat sich das Zahnfleisch nach über 7 Jahren Stabilität zurückgezogen. Ein präventiver mukogingivalchirurgischer Eingriff kann ein weiteres Fortschreiten der sich bildenden Zahnfleischrezession verhindern.