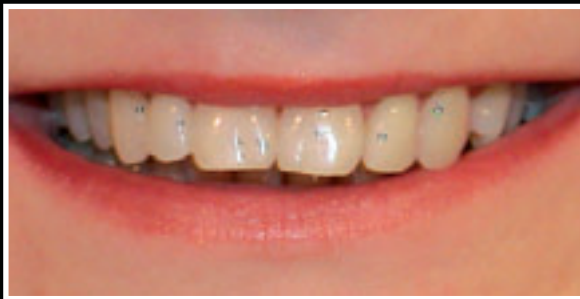
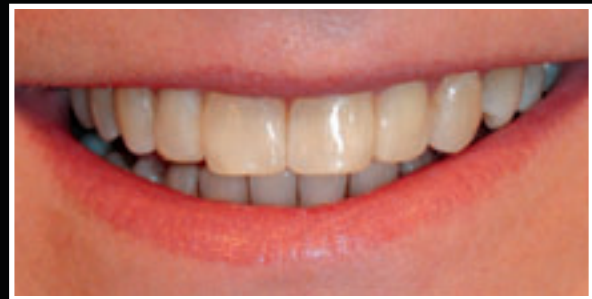
**Vorher**

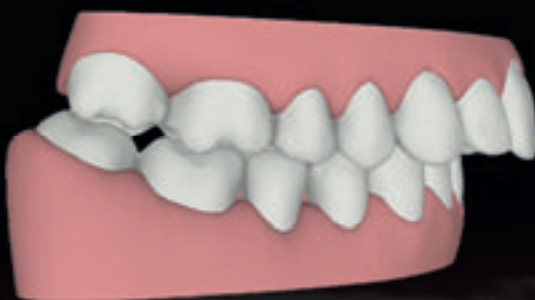


**Vergrößerter Überbiss**

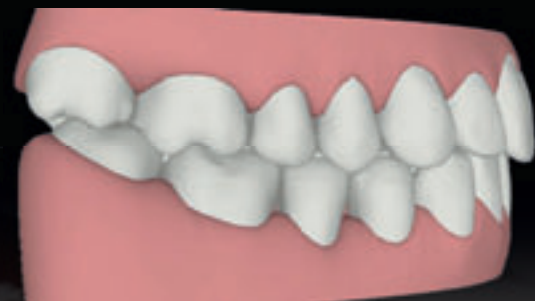**Nachher**



**Normaler Überbiss**

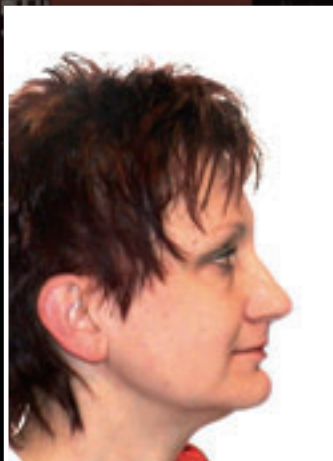

**ClinCheck  
vor der Behandlung**

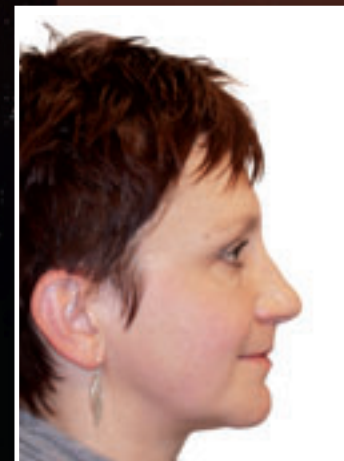

**ClinCheck  
Behandlungsende**

*Bei dieser Patientin war es wegen des sehr flachen Gesichtsprofils mit deutlicher Kinnprominenz in besonderem Maße erforderlich eine präzise Operationsplanung durchzuführen. Mit der funktionellen Verbesserung der Bisshebung und der Hebung der Mittelgesichtshöhe war es dann auch erforderlich, das Gesichtsprofil durch eine gezielte reduzierende Kinnplastik in eine harmonisch Relation zu setzen. Die vornehmlichen Beschwerden der Patientin waren der eingesunkene tiefe Biss bei dem die unteren Schneidezähne hinter die oberen Schneidezähne in den Gaumen gebissen hatten.*



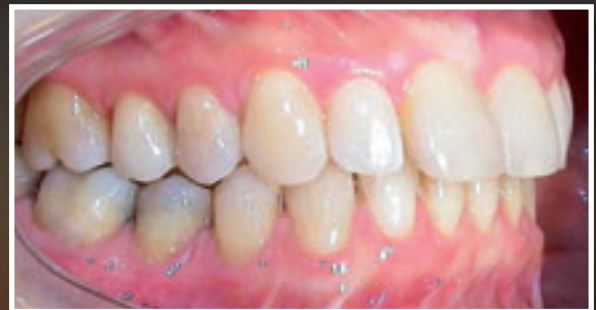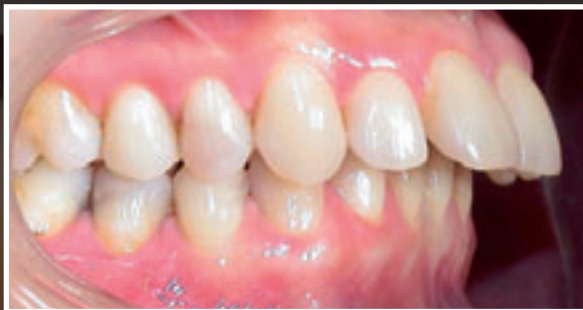**Invisalign-Behandlungsdauer  
1 Jahr und 4 Monate**



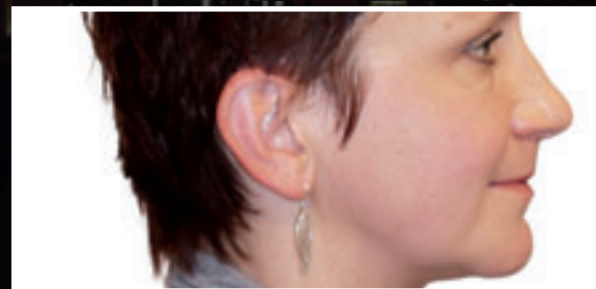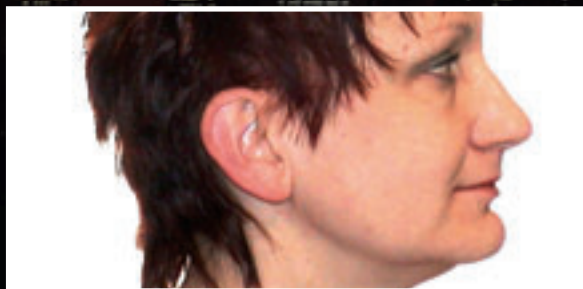## KI II1 Bimaxilläre Chirurgie

Die Patientin hatte schon ihren elfjährigen Sohn in Behandlung mit Invisalign und wünschte nun auch eine Korrektur ihrer Kiefer- und Zahnfehlstellung. Wegen der ausgeprägten sagittalen Stufe von fast 10 mm und einer zu geringen Mittelgesichtshöhe wurde ein bimaxilläres chirurgisches Vorgehen mit mesiocaudaler Schwenkung des Oberkiefers geplant. Neben der verbesserten Gesichtsästhetik hat das den Vorteil, dass der Unterkiefer nicht ganz so weit nach anterior verlagert werden muss. Dies hilft, ein muskulär induziertes Rezidiv zu vermeiden. Dennoch war es bei der Patientin erforderlich, den nach anterior verlagerten Unterkiefer mit einer Kinnplastik zu reduzieren. Bis zur chirurgischen Intervention wurden im OK 21 und im UK 23 Aligner benötigt. Nach einem Jahr konnte die Umstellungsosteotomie durchgeführt werden.

### Intraorale Situation vor und nach KFO und Chirurgie

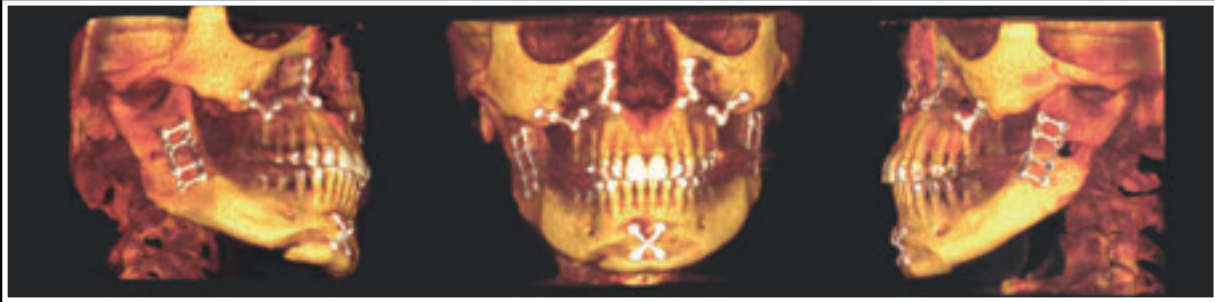


**Profilvergleich vorher und nachher mit Unterkiefer-OP, Oberkiefer-Chirurgie und Kinnplastik. Deutliche Verbesserung des Profils durch die Bisshebung der Oberkieferschwenkung und die angleichende Kinnplastik.**



---

**3D-DVT-Darstellung: Komplexe Umstellungsosteotomie  
mit Kinnplastik und sichtbaren Osteosyntheseplatten**



**FRS-Analyse vor und nach Behandlung mit deutlicher  
OK-Caudalschwenkung**

